4

b. 7

Ein Fall
von
Enchondrom der Oberkiefer.

Inaugural-Dissertation
zur
Erlangung der Doctorwürde
in der
Medicin, Chirurgie und Geburtshülfe
welche
nebst beigefügten Thesen
mit Zustimmung der Hohen Medicinischen Fakultät
der Königl. Universität zu Greifswald
am

Sonnabend, den 14. Dezember 1889
Mittags 1 Uhr

öffentlich vertheidigen wird

Hans Freyer
prakt. Arzt, aus Pommern.

Opponenten:

Herr Bloch, prakt. Arzt.
Herr Nachtigall, cand. med.

Greifswald.
Druck von Julius Abel.
1889.

Digitized by the Internet Archive
in 2018 with funding from
Wellcome Library

https://archive.org/details/b3058372x

Herrn Rittergutsbesitzer Muehlenbeck

in Dankbarkeit und Verehrung

gewidmet

vom

Verfasser.

Im November dieses Jahres wurde in der hiesigen chirurgischen Klinik ein Enchondrom der Oberkiefer behandelt, ein Fall, welcher nicht nur wegen seiner Seltenheit in der chirurgischen Praxis überhaupt, sondern auch namentlich wegen seines ganzen Krankheitsbildes und des bemerkenswerthen Erfolges des operativen Eingriffes von grossem Interesse ist. Derselbe sei zunächst in seinem Verlaufe nebst Operation und deren Resultat mitgetheilt.

Krankengeschichte.

Der 30jährige Arbeiter W. bemerkte vor etwa neun Monaten eine schmerzhafte Anschwellung an der Vorderfläche des Zahnfleisches, den oberen Schneidezähnen entsprechend. Patient, welcher glaubte, dass der Schmerz von einer Erkrankung der Zähne herrühre, liess sich vor acht Monaten, als die Schwellung die Grösse und Gestalt einer Haselnuss erreicht hatte, von einem Barbier hintereinander die vier oberen Schneidezähne ziehen; gleichzeitig incidirte der Barbier den Tumor, wobei sich eine ziemlich starke Blutung

einstellte. Die Schwellung ging aber nicht zurück. Sie wurde immer grösser und grösser und wuchs schliesslich als ein über wallnussgrosser Tumor aus dem Munde heraus. Da eine eingeleitete medikamentöse Behandlung keine Besserung herbeiführte, wurde Patient vom behandelnden Arzte schliesslich der hiesigen chirurgischen Klinik überwiesen.

Status praesens.

Patient ist ein mässig kräftiger Mann mit geringem Fettpolster.

Der Mund steht beständig offen. Die Schneidezähne sowie der linke Eckzahn des Oberkiefers fehlen; an ihrer Stelle ragt, vom Processus alveolaris ausgehend, eine die ganze Breite der Mundöffnung einnehmende, ungefähr halbkugelförmige, etwa pfirsichgrosse Geschwulstmasse aus der Mundhöhle hervor, welche das Schliessen des Mundes unmöglich macht. Die Geschwulst ist von harter Consistenz, fühlt sich glatt an und ist mit Schleimhaut überzogen, welche jedoch an einzelnen Stellen ulcerirt erscheint.

Bei der Untersuchung der Mundhöhle ergiebt sich, dass die Geschwulst dem Alveolarfortsatz breit aufsitzt. Nach rechts und links hin setzt sie sich in leicht erhabenen Hervorragungen ungefähr bis zum ersten Backzahn jederseits fort. Nach hinten entspricht ihre Grenze an dem harten Gaumen ungefähr einer Verbindungslinie der beiden letztgenannten Zähne.

In der Gesichtsbildung hat die Geschwulst eine

ganz auffallende Missgestaltung herbeigeführt, wie die beigefügten Abbildungen erkennen lassen.

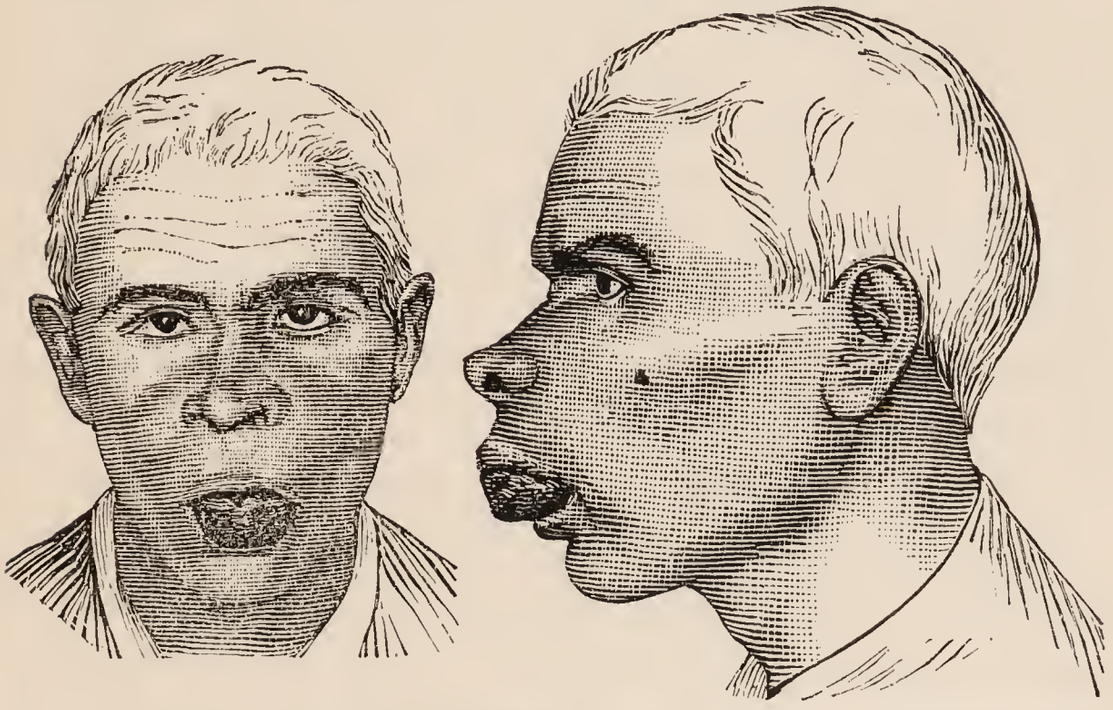

Von vorne betrachtet, erscheint das Gesicht in den beiden Oberkieferhälften stark hervorgetrieben, auch die Nase ist verbreitert. Die Vortreibung der Gesichtsknochen ist zugleich verbunden mit einer Verbreiterung derselben. Die bedeckenden Weichtheile sind überall intakt. Links scheint die Geschwulst auf die untere Augenhöhlenwand übergegriffen zu haben. Die beiden Nasenlöcher sind durchgängig, das linke etwas weniger als das rechte.

Die durch die Geschwulstmasse bewirkte Hervortreibung des Gesichtsskelettes lässt sich ungefähr durch ein Quadrat umgrenzen, von dem zwei Ecken in der Medianlinie, und zwar die eine an der Nasenwurzel, die andere an der Spitze des Tumors, die zwei übrigen Ecken den Fossae caninae entsprechend gelegen sind.

Operation.

Zur Entfernung der Geschwulst war eine eingreifende Operation nothwendig; es handelte sich um die Entfernung grosser Theile beider Oberkieferhälften. Am 2. November nahm Herr Professor Helferich die Operation vor, und zwar in kombinierter Narcose: dem Patienten wurde eine halbe Spritze zweiprozentiger Morphiumlösung injicirt, und fünf Minuten darauf wurde er schwach chloroformirt.

Um in genügendem Umfange alles Pathologische entfernen zu können, musste das Gesichtsskelett entsprechend den Grenzen des Tumors freigelegt werden. dazu waren auf beiden Seiten verschiedene Schnitte erforderlich; der auf der rechten Seite verlief, ungefähr entsprechend dem Nélaton'schen Schnitt, vom rechten Mundwinkel zum Processus zygomaticus. Auf der linken Seite, wo ja auch an der unteren Orbitalplatte Geschwulstmassen vermuthet wurden, musste die Schnittrichtung eine andere sein; sie fiel hier ungefähr mit der von Dieffenbach angegebenen Methode zusammen; der Schnitt begann nach innen vom linken Mundwinkel, durchtrennte die Oberlippe, verlief am Nasenrande entlang, bog unterhalb des innern Augenwinkels rechtwinklig um und verlief dann weiter auf dem unteren Orbitalrande. Die Weichtheile wurden überall bis auf den Knochen durchtrennt, die spritzenden Gefässe sofort unterbunden und darauf der ganze umschnittene Lappen mitsammt der Nase nach oben hin lospräparirt und in die Höhe geschlagen. Nun-

mehr lagen die von aussen wahrnehmbaren Partieen der Geschwulst in ihrer ganzen Ausdehnung frei vor den Augen des Operirenden; ebenso konnte durch die nach Ablösen der Nase unbedeckte Apertura pyriformis constatirt werden, dass auch die linke untere Muschel vom Tumor durchwuchert war. Nach Extraktion des ersten Backzahnes jederseits wurde darauf der Processus alveolaris sowie der Körper des Oberkiefers mit dem Meissel auf beiden Seiten durchtrennt, ebenso auch der harte Gaumen hinter dem Tumor, und dann die ganze Geschwulstmasse allmählich aus ihren noch bestehenden Verbindungen losgelöst und herausgehebelt. Bei der Besichtigung des Operationsfeldes zeigte sich, dass sowohl an der Ansatzstelle des Vomer an den harten Gaumen als auch in der Gegend des linken Antrum Highmori Geschwulsttheile zurückgeblieben waren; dieselben wurden theils mit Scheere und Pincette, theils mit der Luer'schen Zange entfernt. Ebenso wurde auch die linke untere Nasenmuschel excidirt. Dagegen erwies sich die linke untere Orbitalplatte als intakt.

Nach vollendeter Exstirpation der Geschwulst bleibt eine grosse Wundhöhle zurück, in der Reste der mittleren Nasenmuschel sowie Reste der beiden Highmorshöhlen und nach unten zu eine kleine Spange des harten Gaumens freiliegen. Die ganze Höhle wird zur Stillung der Blutung mit Jodoformgaze fest tamponirt; dadurch gelingt es zugleich, einen provisorischen Ersatz des fehlenden Gaumens herzustellen. Der

eingelegte Gazeballen wird durch eine Plattennaht fixirt, welche quer durch die Mundhöhle hindurch von einer Wange zur andern geführt wird. Der umschnittene Gesichtslappen wird schliesslich in seiner ursprünglichen Lage wieder vernäht.

Wundverlauf.

Die Wundheilung ging nach der Operation durchaus günstig von Statten. Ausser einer geringen Temperaturerhöhung am ersten Tage nach derselben war nie Fieber vorhanden. Patient vermochte schon am folgenden Tage ohne besondere Schwierigkeit zu schlucken. Am 7. November wurden die Nähte entfernt; die Weichtheile des Gesichts waren gut verheilt. Der Jodeformgazetampon blieb etwa zehn Tage lang liegen, nach seiner Herausnahme zeigte sich bereits die ganze innere Wundfläche mit Schleimhaut überzogen. Eine danach auftretende stärkere Salivation ging bald vorüber. Patient lernte bald, auch trotz Fehlens des als improvisirten harten Gaumen benutzten Tampons, flüssige Speisen zu schlucken, dagegen war seine Sprache undeutlich und näselnd.

Während der ganzen folgenden Zeit besserte sich der Zustand des Patienten bedeutend, er war bald wieder vollständig bei Kräften. Die Vernarbung der äusseren und inneren Wunden vollzog sich ohne Störung. Am ersten Dezember wurde Patient als geheilt entlassen; dabei zeigte sich folgender Befund:

Die frühere Difformität des Gesichtes ist verschwunden, dagegen ist die Oberlippe und der untere Theil der Nase, nachdem sie durch die Operation ihres knöchernen Haltes verlustig gegangen waren, unter das Niveau der Unterlippe in den Defekt hineingesunken, der ganze Mund erscheint dadurch etwas verkleinert.



Vor seiner Entlassung wurde Patient mit einem Obturator versehen, welcher den doppelten Zweck hatte, die fehlende Gaumenplatte zu ersetzten und ein weiteres Einsinken der Oberlippe zu verhüten. Damit sich der Apparat überall den Weichtheilen richtig anschliessen und nirgends irgendwelchen Druck auf sie ausüben konnte, wurde zunächst mit Zuhülfenahme einer eigens zu dem Zweck präparirten Wachsmasse, welche, in heisses Wasser geworfen, leicht knetbar ist, ein Abdruck des ganzen Defektes hergestellt, und

nach diesem wiederum wurde der Obturator angefertigt und zwar von Hartgummi. Derselbe besteht aus zwei mit einander verbundenen Theilen, der Gaumenplatte und der Stütze für die Oberlippe. Erstere stellt eine dem normalen Gaumen und Alveolarfortsatz entsprechend gekrümmte Platte dar, welche den Defekt vollständig verschliesst, nach hinten noch etwas unter den stehen gebliebenen Theil des harten Gaumens ragt und seitlich je an den vordersten Backenzahn mit kleinen Platinaklammern befestigt wird. Oben und vorn ist mit dieser Platte der Stütztheil für die Oberlippe verbuuden; derselbe hat ungefähr die Gestalt einer stumpfen Pyramide und ist, damit der Apparat nicht zu schwer wird, innen hohl. An seiner Basis hat er die Grösse des Defektes, wird bei der Einführung des Obturators durch jenen hindurchgeschoben und drängt dann die zurückgesunkene Oberlippe und damit auch die Nase wieder nach vorne. An der hinteren Fläche der Pyramide ist ein Fortsatz angebracht, der von obenher den Rest des harten Gaumens überragt; so dient auch letzterer zugleich als Stütze für den Obturator. Das Einführen und Herausnehmen des ganzen Apparates geschieht ohne alle Schwierigkeit. An ihm können natürlich auch künstliche Zähne befestigt werden, was in unserem Falle jedoch nicht geschehen ist.

Anatomie der Geschwulst.

Die anatomische Untersuchung des Tumors ergiebt Folgendes: Die resecirte Masse umfasst das

Dach der Mundhöhle bis zum zweiten Backzahn beiderseits, den Boden der Nasenhöhle, die linke untere Muschel und einen Theil der Oberkieferhöhlen. Von den Zähnen fehlen die vier Schneidezähne und der linke Eckzahn. An ihrer Stelle befindet sich eine, vom linken Oberkieferknochen ausgehende kuglige derbe Geschwulst von graurother Farbe. Sie ist mit einer epithelialen Decke überzogen, welche jedoch stellenweise macerirt erscheint.

Der Umfang der Geschwulst beträgt an der Basis 9 cm, der grösste Umfang in horizontaler Ebene 12½ cm, über die Kuppe gemessen in sagittaler Ebene 8¾ cm, in frontaler Ebene 8½ cm. Der ganze mitentfernte Theil des Processus alveolaris ist gleichfalls von derber Geschwulstmasse eingenommen; letztere ist hierselbst rechts bis zu 33 mm, links bis zu 36 mm breit und greift hier auf den Körper des Oberkiefers über, sodass die Gegend vorne neben dem Antrum Highmori von derber, graurother, auf dem Durchschnitt strahllg angeordneter Geschwulstmasse von glatter, an einer Stelle von 1½ cm Durchmesser höckriger Oberfläche eingenommen ist. Nach der Nasenhöhle hin ist die Geschwulst soweit vorgewuchert, dass der linke untere Nasengang zum grössten Theil ausgefüllt ist.

Mikroskopischer Bau.

Die im pathologischen Institut vorgenommene mikroskopische Untersuchung der Geschwulst ergab

einen komplicirten Bau derselben. Es fanden sich sowohl links am Unterkiefer als auch vorne in der kugligen Geschwulst, von welchen Stellen Proben entnommen wurden, folgende verschiedene Bestandtheile:

1. kleine runde Zellen mit grossem Kern und Kernkörperchen; in vielen derselben war bereits Fettmetamorphose eingetreten;
2. Uebergangsformen zu Spindelzellen, bis zu prachtvollen grossen Spindelzellen mit 1—2 grossen Kernen und Kernkörperchen; auch von ihnen enthielt eine grössere Menge Fettkörnchen;
3. sechs- bis achtkernige, im Allgemeinen rundliche Zellen;
4. welliges, zartfasriges Bindegewebe;
5. Faserknorpel, besonders in der Nähe der Knochen; derselbe enthält Knorpelzellen mit 1 bis 3 Kernen und deutlicher Kapsel und fasrige Intercellularsubstanz;
6. an einzelnen Stellen Uebergang in Schleimgewebe.

Wir haben also ein vom Oberkieferknochen ausgehendes Enchondrom vor uns, welches an einzelnen Stellen sarcomatös entartet ist. Dass wir keine eigentliche Mischgeschwulst von Sarcom und Enchondrom, sondern einen ursprünglich reinen Knorpeltumor anzunehmen haben, dafür spricht das Ergebniss der mikroskopischen Untersuchung, nach welchem die

ganzen in der Nähe der Knochen liegenden Geschwulstpartieen nur Knorpelgewebe enthalten. Im Uebrigen ist es auch garnicht so selten, dass Chondrome sarcomatös degeneriren, ebenso wie in ihnen auch schleimige Entartung vorkommt.

Der im Vorigen beschriebene Fall zeichnet sich, wie im Anfang der Arbeit bemerkt wurde, zunächst durch seine grosse Seltenheit aus. In der Literatur finden sich im Vergleich zu andern Oberkiefer-Geschwülsten nur wenig Enchondrome angeführt. Einmal ist die Zahl der Enchondrome gegenüber andern Knochengeschwülsten überhaupt schon ziemlich gering, sodann aber beschränkt sich ihr Vorkommen gerade am Oberkiefer auf ein Minimum. So kamen nach den sehr sorgfältigen Ermittelungen von C. O. Weber auf 267 Knochenenchondrome nur 8 am Oberkiefer (Handbuch der allgemeinen und speciellen Chirurgie Band 2, Seite 453). Ebenso hat Weber unter 307 Geschwülsten des Oberkiefers nur 8 Enchondrome gefunden. Eine andere Statistik hat Gurlt im 25. Band des Archivs für klinische Chirurgie mitgetheilt über die in den Jahren 1855—1878 in den grossen Wiener Krankenhäusern behandelten Geschwülste. Sie umfasst über 16000; es fanden sich darnnter 136 Enchondrome, und von diesen wiederum entfielen 7 auf den Oberkiefer und die Highmorshöhlen. —

Das Vorhandensein eines Oberkieferenchondroms erfordert stets die Entfernung kleinerer oder grösserer Theile des Oberkiefers, sei es um einem Weiter-

wachsen der Geschwulst vorzubeugen, sei es um die bereits durch dieseibe hervorgerufenen stärkeren Beschwerden zu beseitigen. Letztere beziehen sich natürlich hauptsächlich auf die Nahrungsaufnahme und die Respiration. Hätte unser Patient den Tumor ruhig weiterwachsen lassen, so wäre schliesslich aller Wahrscheinlichkeit nach die Athmung sowohl durch den Mund als auch durch die Nase höchst erschwert gewesen. Seine Ernährung lag in der letzten Zeit schon sehr darnieder. Ferner kann die Geschwulst auch gegen die Augenhöhle hin wuchern und nach Zerstörung der unteren Wand Protusion des Bulbus oder auch Atrophie des Nervus opticus zu Stande bringen. Um allen diesen Möglichkeiten vorzubeugen, wird man so bald wie möglich operiren; je länger der betreffende zaudert, um so eingreifender und gefährlicher muss der chirurgische Eingriff sein.

Soweit aus den in der Litteratur aufgefundenen Mittheilungen über Operationen wegen Oberkieferenchondrom hervorgeht, sind am häufigsten wohl nur partielle Resectionen in geringerem Umfange ausgeführt worden; gewöhnlich beschränken sie sich auf den harten Gaumen. Einige wenige Fälle nur sind mitgetheilt, in welchen die Ausdehnung der Knorpelgeschwulst zur Resection einer ganzen Oberkieferhälfte Veranlassung gab. Interessant ist hier der Fall von Santesson; es handelte sich um ein am harten Gaumen sitzendes Enchondrom von der Grösse „einer halben Pomeranze.“ Dasselbe wurde mit dem harten

Gaumen entfernt; da aber 5 Mal wegen immer wieder auftretender Recidive operirt werden musste, waren schliesslich beide Oberkiefer exstirpirt. Der Patient ging nach kurzer Zeit durch Asphyxie zu Grunde.

Die in unserm Falle vorgenommene Operation ist dadurch bemerkenswerth, dass nicht nur fast der ganze harte Gaumen, sondern auch grosse Stücke des Alveolarfortsatzes und des Körpers beider Oberkiefer zu gleicher Zeit resecirt werden mussten, — immerhin eine tief eingreifende und gefährliche Operation. Die Hauptgefahr bei allen mit starkem Blutverlust verknüpften Operationen im Munde liegt in dem Einfliessen von Blut in die Trachea und in die Bronchien. Dies scheint am besten die oben beschriebene combinirte Narcose zu verhüten; die Sensibilität des Patienten ist dabei fast ganz erloschen, jedoch besitzt er noch so viel Reflexerregbarkeit, um das in den Pharynx fliessende Blut zu verschlucken. Die zu demselben Zweck vorgeschlagene prophylaktische Tracheotomie mit Einlegung der Trendelenburg'schen Tamponcanüle gewährt nicht immer die genügende Sicherheit, dass nicht doch etwas Luft aus dem Ballon entwiche und dann Blut in die Bronchien gelange. Endlich die Operation am herabhängenden Kopfe führt infolge der venoesen Stauung zu starken Blutungen, wodurch einmal das Gesichtsfeld verdunkelt, dann aber namentlich auch das Zustandekommen eines Shoks, den man gerade hier wegen der Verletzung von zahlreichen sensibeln Nervenästen befürchten muss, begünstigt werden würde.

Da bei Operationen in der Mundhöhle die Esmarch'sche Blutleere nicht, wie an den Extremitäten, in Anwendung gezogen werden kann, so wird, wenn dieselben eine grössere Ausdehnung annehmen, der Blutverlust natürlich ein sehr starker sein. Es war daher bei unserm Patienten, der ja schon vorher durch die Unmöglichkeit, genügend Nahrung zu sich zu nehmen, sehr von Kräften gekommen war, durchaus nothwendig, ihm möglischst schnell zu neuen Kräften zu verhelfen, was ja auch eine schnellere Heilung zur Folge haben müsste. Diesen Vortheil, ihm bald nach der Operation Nahrung zuzuführen, gewährte der fest in die Mundhöhle eingelegte Jodoformgazetampon., der zugleich provisorisch den harten Gaumen ersetzte; um ein durchtränken mit Speisetheilen gänzlich zu vermeiden, könnte man vielleicht die der Mundhöhle zugewandte Fläche des Tampons mit Collodium überziehen.

Zum Schlusse seien noch einige allgemeine Bemerkungen über die Enchondrome der Oberkiefer beigefügt.

Was zunächst ihren Ursprungsort anbetrifft, so entstehen die meisten wohl aus der Knochensubstanz selber. Dass die Geschwulst vom Periost ausgeht, kann nur dann mit Sicherheit angenommen werden, wenn der anliegende Knochen nur in geringem Umfange in Mitleidenschaft gezogen erscheint. So operirte Langenbeck ein Enchondrom des harten Gaumens, das sich vollständig aus den Weichtheilen heraus-

schälen liess, ohne dass der Knochen verletzt zu werden brauchte (Archiv für klinische Chirurgie, Bd. 38).

Auch die von den Weichtheilen des harten Gaumens ausgehenden Mischgeschwülste enthalten häufig Knorpelgewebe; ihre hauptsächlichsten Bestandtheile sind aber drüsige und krebsige Elemente. Von ihnen sind in der Literatur nur sehr wenig Fälle mitgetheilt; sie durchsetzten in grösserer oder geringerer Ausdehnung die Oberkieferknochen, sodass zu ihrer Beseitigung ganz eingreifende Operationen nothwendig waren. Hier ist namentlich der von Professor Braun 1887 operirte Fall interessant (mitgetheilt von Dr. M. Hoffmann im Archiv für klinische Chirurgie, Bd. 38): Fast die ganze Mundhöhle zeigte sich von einer grossen Geschwulst erfüllt, die, vom Gaumen herabhängend, hinten noch mehr als vorn prominirte. Rechts ging sie continuirlich in den Alveolarfortsatz des Oberkiefers über, dessen wenige noch erhaltene Zähne mit ihren Kronen nach der Wangenschleimhaut zu sahen; nach links hatte sie die Medianlinie weit überschritten, ohne hier jedoch den Alveolarfortsatz zu erreichen, der auch vorn noch zum grössten Theil frei war. Das Gaumensegel zeigte sich unversehrt; hinter und über dem weichen Gaumen fühlte man wieder Geschwulstmasse, die bis an die hintere Rachenwand reichte und die Choanen so verlegte, dass eine Athmung durch die Nase nicht mehr möglich war. Bei der Operation zeigte sich, dass auch die ganze rechte Highmorshöhle mit Geschwulstmasse erfüllt

und sogar ihre knöcherne Wandung durchsetzt war. Die grosse Wundhöhle wurde mit Jodoformgaze tamponirt. Zwei bald darauf auftretende kleine Recidive wurden mit dem Thermokautor zerstört. Dem Patienten wurde ein nach Helferich's Angabe angefertigter Obturator eingelegt. Die Heilung war nach brieflichen Mittheilungen eine vollständige. Die mikroskopische Untersuchung der Geschwulst ergab eine Zusammensetzung aus adenomatösen, carcinomatösen und chondromatösen Elementen.

Eine andere Frage ist die: Welche Prognose geben die Oberkieferenchondrome? Im Allgemeinen können sie zu den gutartigen Geschwülsten gerechnet werden. Zunächst fehlt ihnen die Bildung von Metastasen; diese ist bei reinen Enchondromen am ganzen Körper nur zwei oder drei Mal beobachtet worden (Volkmann).

Ebenso kommt auch die Multiplicität der Geschwulst, wie sie an den Extremitätenknochen häufiger ist, am Oberkiefer garnicht vor. Häufig dagegen sind Recidive, wodurch der Tumor sogar gewissermassen zu einem bösartigen werden kann, wie dies der bereits oben angeführte Fall von Santesson beweist, in welchem fünf Mal wegen Recidivs operirt werden musste.

Enthält das Enchondrom sarcomatöse Elemente, so ist es, wenn letztere nur in beschränktem Masse vorhanden sind, damit durchaus noch nicht bösartig geworden; ist es dagegen mit Carcinom combinirt, so

tritt dieses in den Vordergrund, die Geschwulst ist absolut bösartig.

Die zur Entfernung der gutartigen Enchondrome unternommenen Resectionen endeten fast stets mit Heilung, soweit darüber in der Litteratur Notizen aufzufinden sind.

In Betreff der Aetiologie der Oberkieferenchondrome ist ebenso wenig bekannt wie über die anderer. Von Interesse ist die Thatsache, dass die Entstehung der Knochengeschwülste sich ungemein häufig mit grosser Sicherheit auf vorangegangene entzündliche Zustände am Knochen zurückführen lässt. Mehrfach sogar entwickelten sich Enchondrome und Osteosarcome genau an der Stelle, wo früher eine Fractur, die inzwischen consolidirte, bestanden hatte (Volkmann). Da indessen gerade am Oberkiefer Fracturen sehr selten sind, so wird man hier für die Entstehung eines Enchondroms gewöhnlich kein derartiges veranlassendes Moment nachweisen können.

Am Schlusse der Arbeit sei es mir vergönnt, meinem hochverehrten Lehrer, Herrn Professor Dr. Helferich für die gütige Ueberweisung des Themas meinen herzlichsten Dank auszusprechen.

Litteratur.

Archiv für Klinische Chirurgie, Bd. 3, 5, 8, 11, 38.

Handbuch der allgemeinen und speciellen Chirurgie von Dr. von Pitha und Dr. Billroth.

R. Volckmann: Krankheiten der Knochen.

O. Weber: Geschwülste des Oberkiefers.

Grundriss der Chirurgie von C. Hueter.

Lebenslauf.

Johann August Theodor Freyer, evangl. Confession, Sohn des Königlichen Kreis-Physikus Dr. Freyer und seiner Ehefrau Mathilde, geb. Ladenthin, wurde am 3. Mai 1866 zu Massow in Pommern geboren. Seine erste Schulbildung erhielt er in seiner Heimathsstadt, trat darauf Ostern 1876 in die Quinta des Gymnasiums zu Stolp ein, woselbst er 1884 das Zeugniss der Reife erhielt. Er bezog dann die Universität zu Halle, wo er zwei Semester Medicin studirte, ging dann nach Greifswald, bestand daselbst im Wintersemester 1886 das Tentamen physicum und verblieb in Greifswald die übrigen Semester seines Studiums, mit Ausnahme des Sommersemesters 1887, während dessen er in Berlin studirte. Am 16. November 1889 beendigte er vor der Königlichen ärztlichen Prüfungscommission zu Greifswald das Staatsexamen und am 6. Dezember 1889 das Examen rigorosum.

Während seiner Studienzeit besuchte Verfasser die Vorlesungen, Kliniken und Kurse folgender Herren Professoren und Docenten.

In Halle:

Baumert, Erdmann, Kraus, Solger.

In Greifswald:

Arndt, Beumer, J. Budge †, Grawitz, Helferich, Krabler, Landois, Limpricht, Loebker, Mosler, Pernice, v. Preuschen, Schirmer, Schulz, Sommer, Strübing.

Allen diesen seinen hochverehrten Lehrern spricht Verfasser an dieser Stelle seinen wärmsten Dank aus.

Thesen.

I.

Bei Operationen in der Mundhöhle ist die combinierte Narcose das beste Mittel zur Verhütung des Einfliesens von Blut in die Trachea.

II.

Bei der fibrinösen Pneumonie ist die Behandlung mit Chinin die rationellste.

III.

Die Verpflegung der Insassen der Gefängnisse muss vom Staate beaufsichtigt werden.